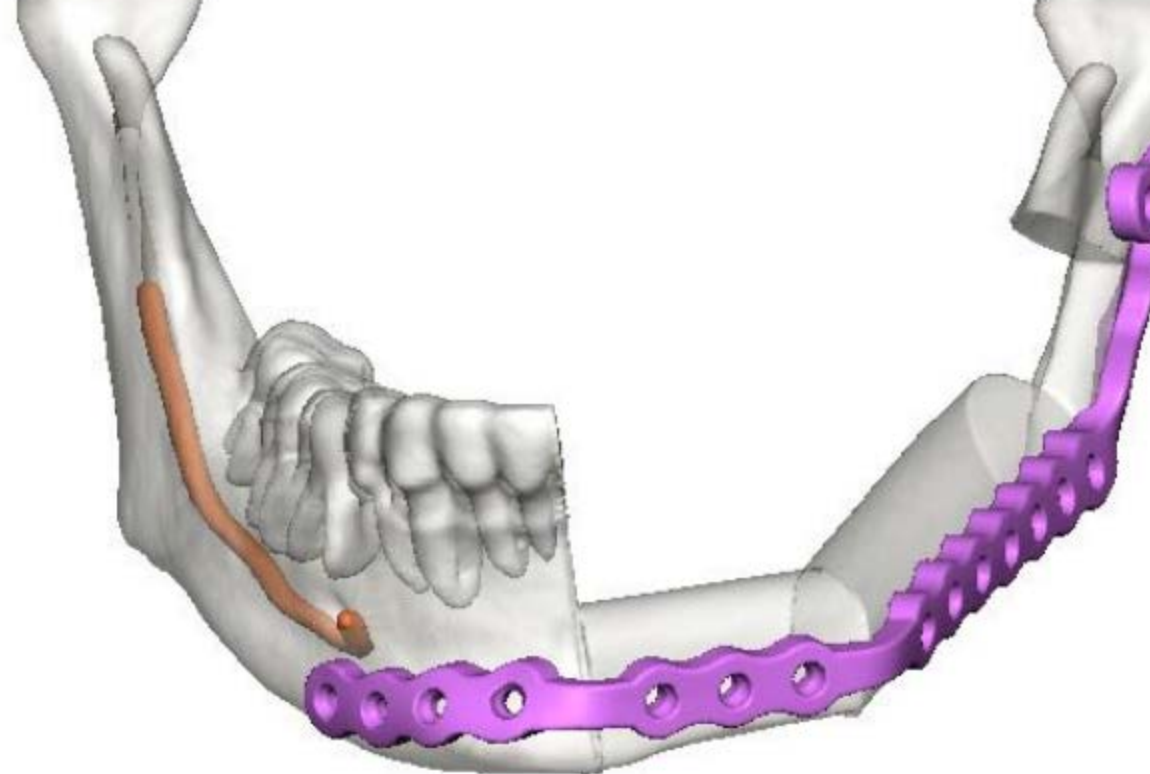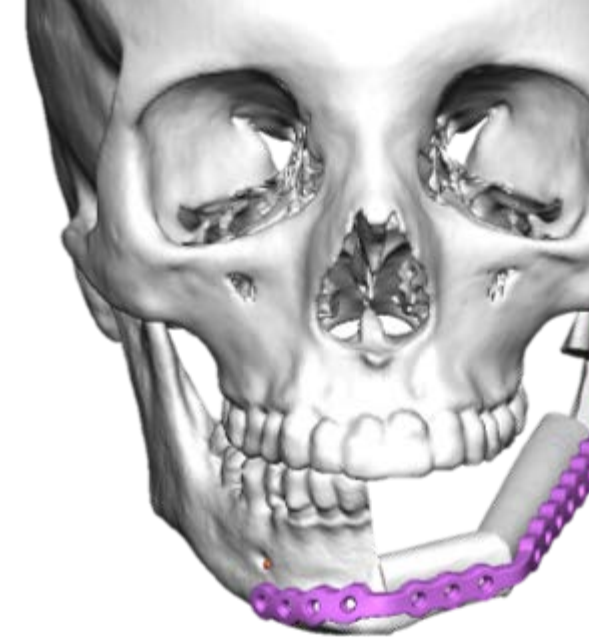
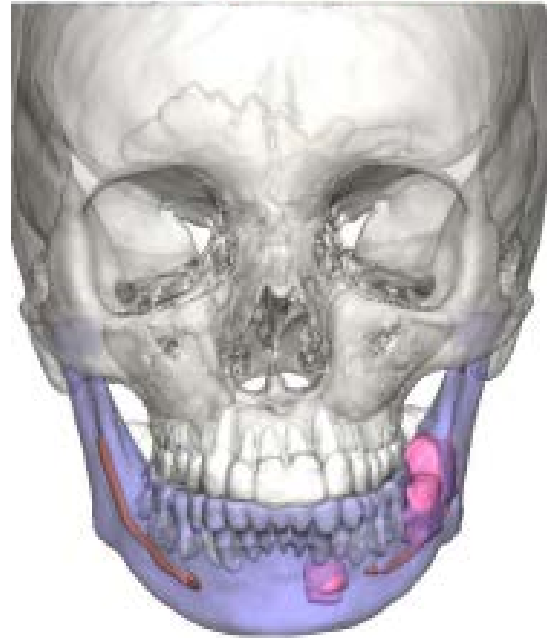


Planificación Reconstrucción mandibular con peroné

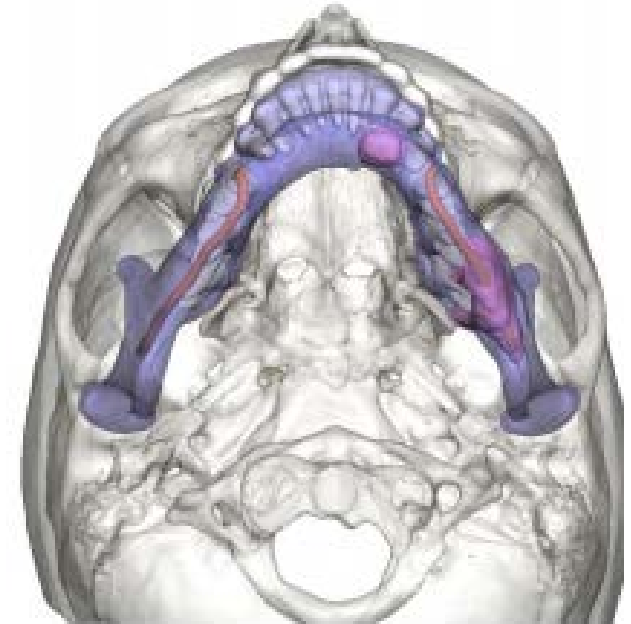

- Paciente femenino
41 años
- Refiere masa en cuerpo y
Angulo mandibular izquierdo
- Lesión de densidad de tejido
blando expansiva que destruye hueso de
diámetros 17x28x14mm comprometiendo
las estructuras dentarias 37 y 38
- A nivel parasinfisiario izquierdo entre la raíz
del 33 y 34 se evidencia imagen
redondeada con densidad de tejido blando
con características expansivas de
9x8x15mm

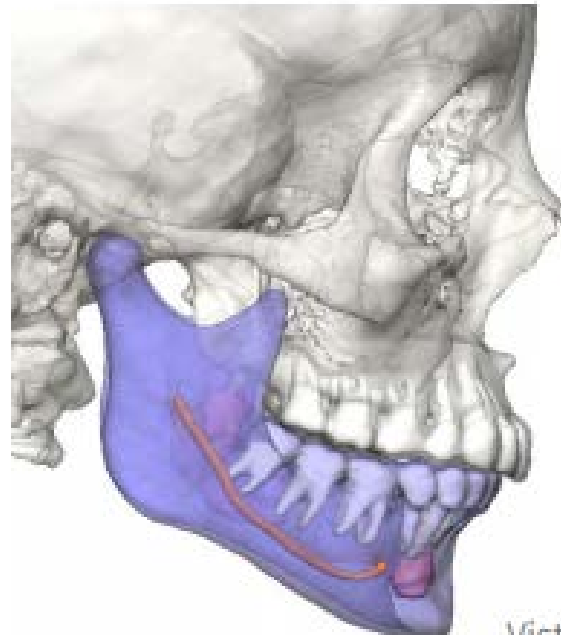
Segmentación mediante software 3D
de zona afectada



Vista Anterior



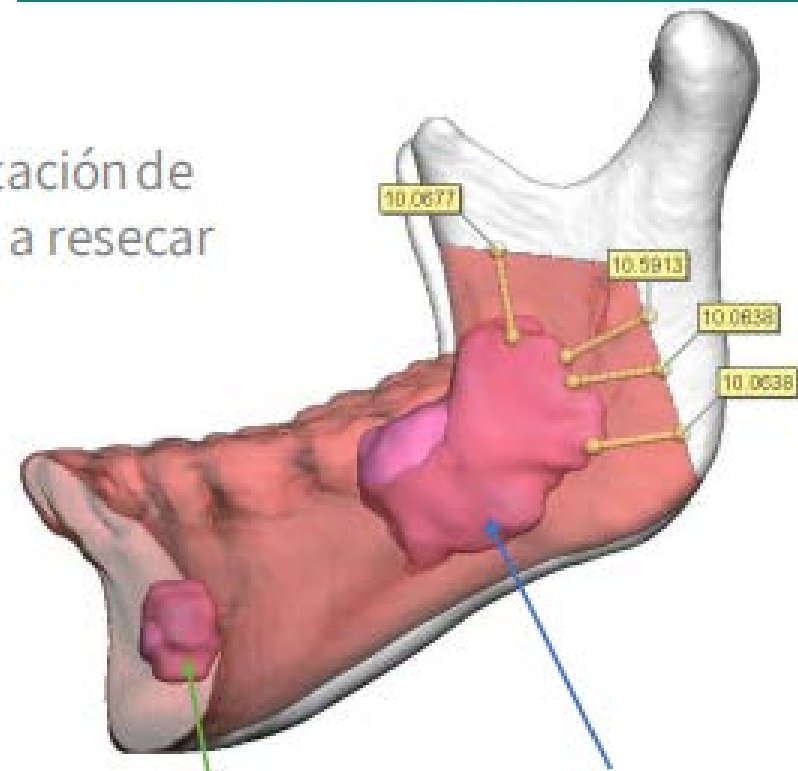Vista Basal



Vista Lateral

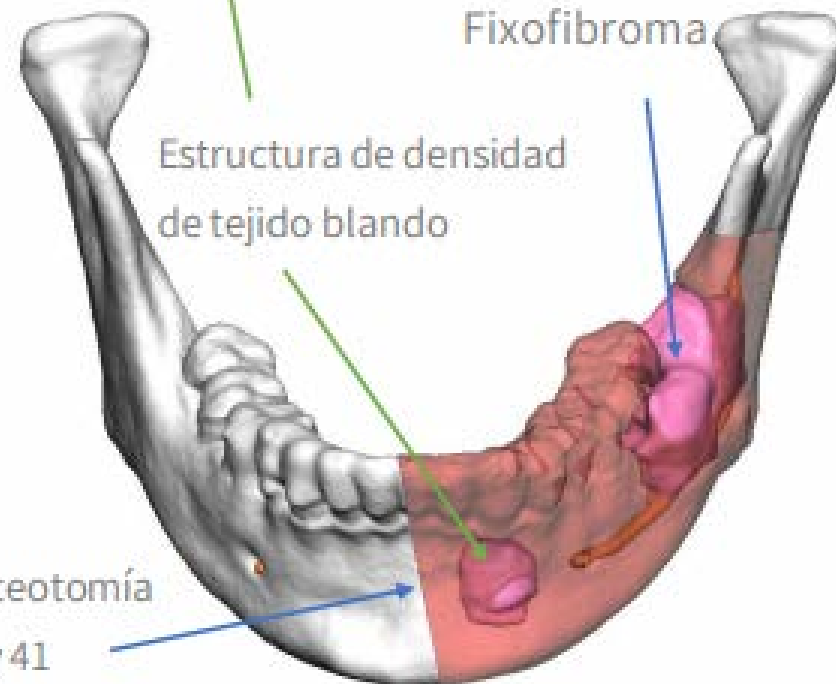Planificación quirúrgica mediante software de diseño 3D médico

Delimitación de la zona a resecar



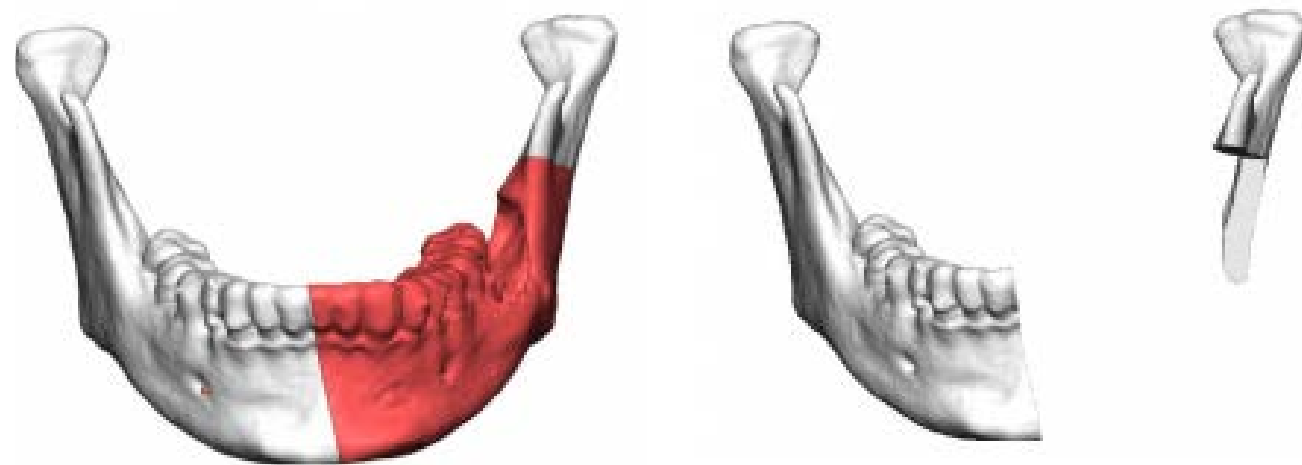
Fixofibroma

Estructura de densidad de tejido blando

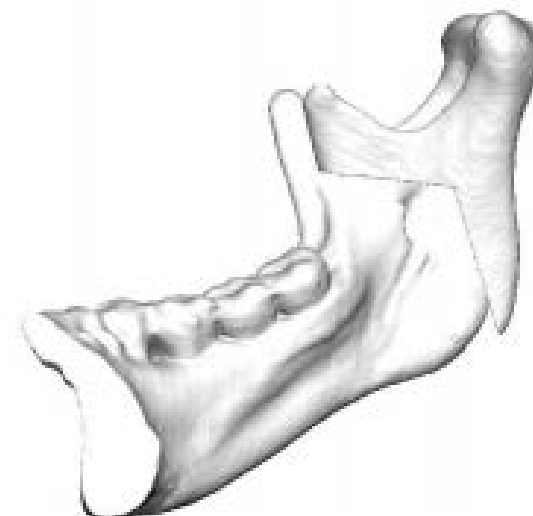
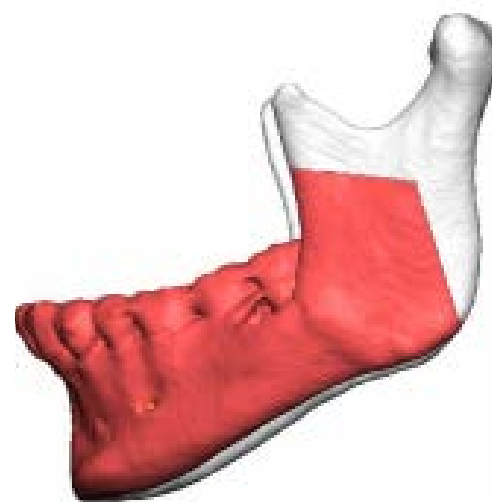
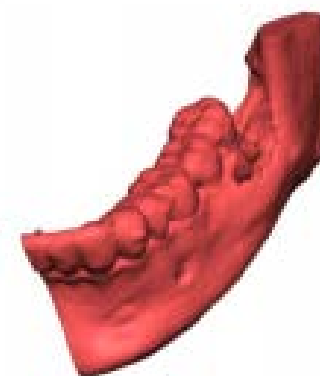

Línea de osteotomía entre el 31 y 41

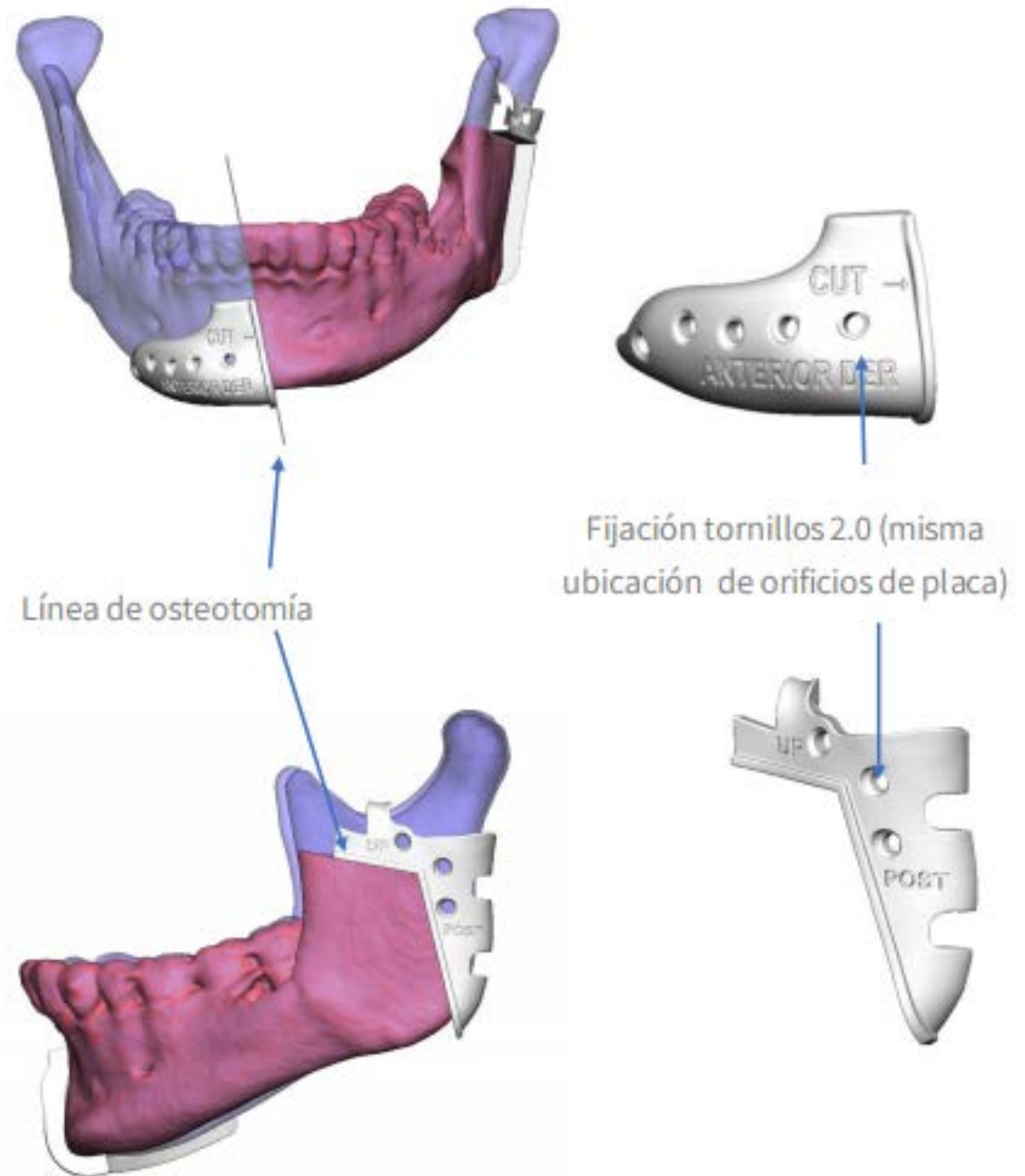
Planificación quirúrgica mediante software de diseño 3D médico



Resección
Mandibular




Diseño de guías personalizadas para cirugía



Colgajo de Peroné

Zona de toma de colgajo


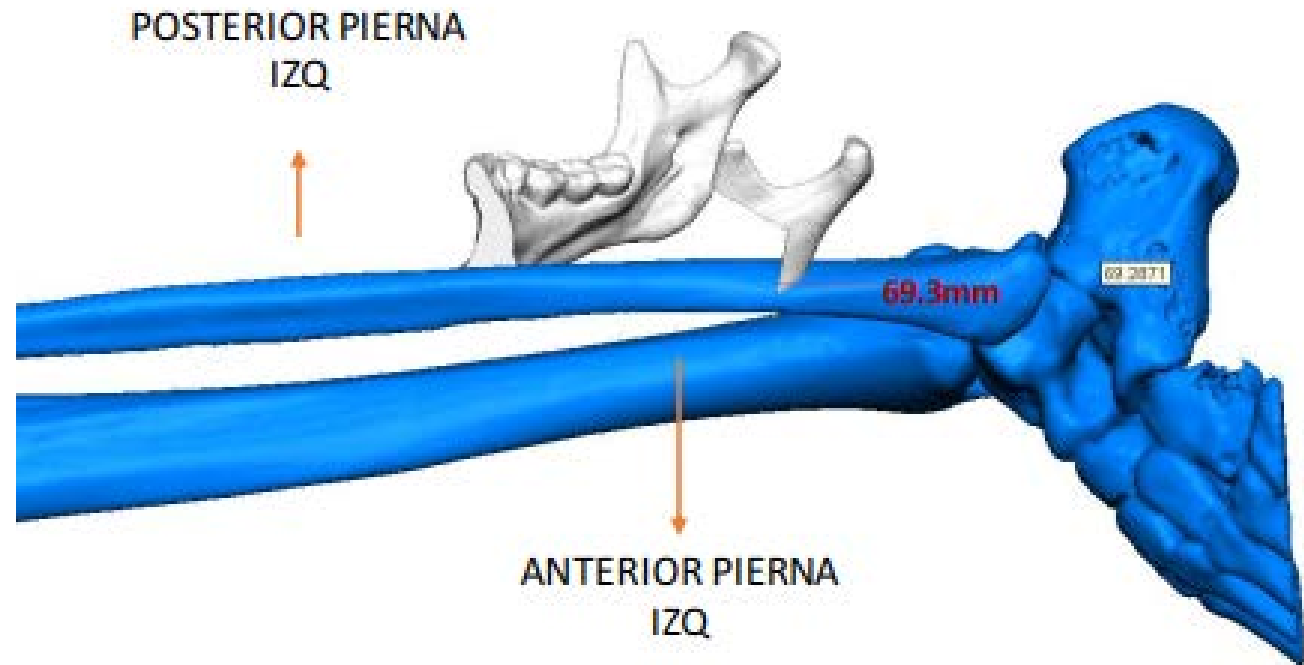
Planificación quirúrgica mediante software de diseño 3D médico



Se define toma en Peroné Izquierdo

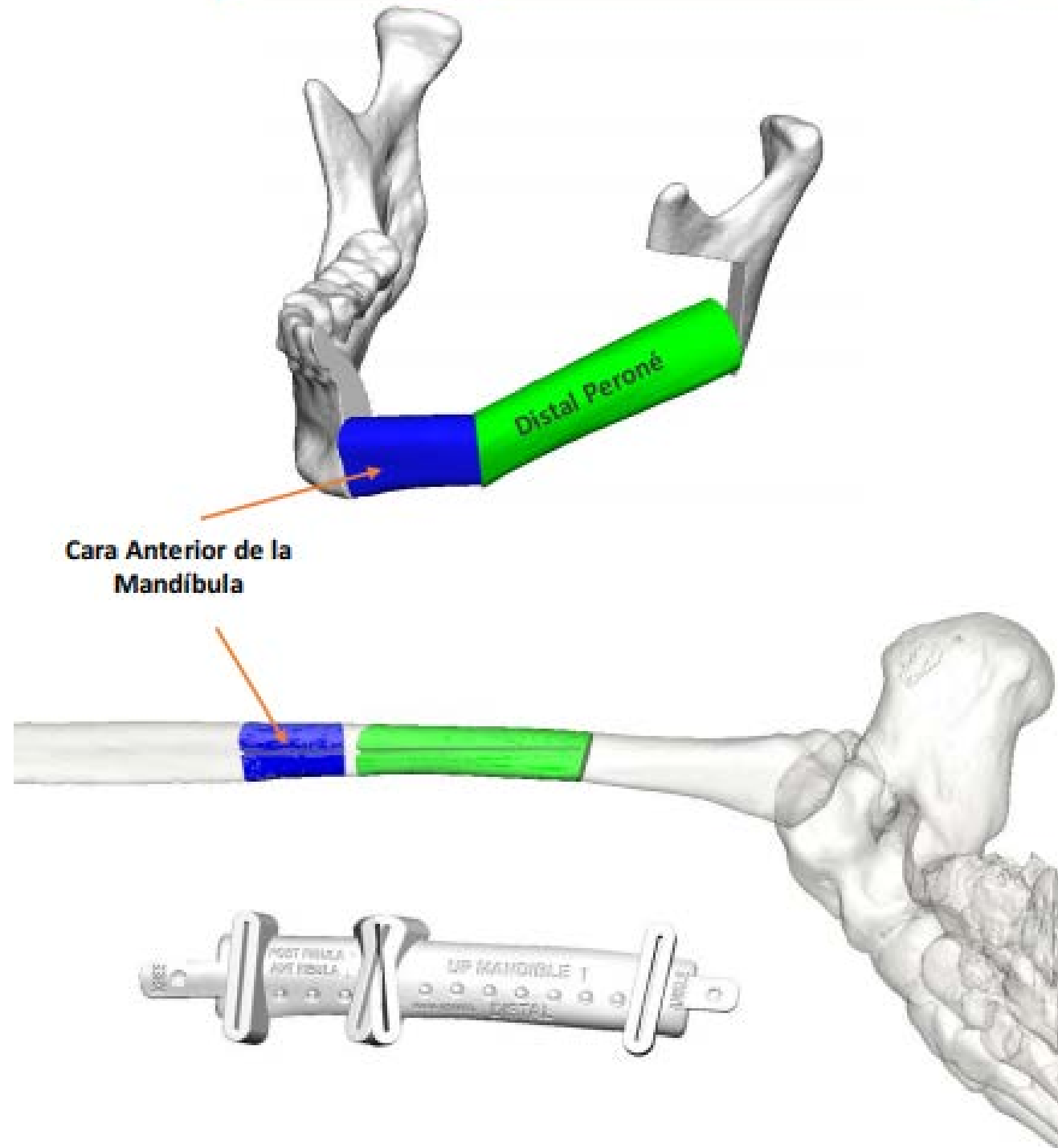
Colgajo de Peroné

Planificación quirúrgica mediante software de diseño 3D médico

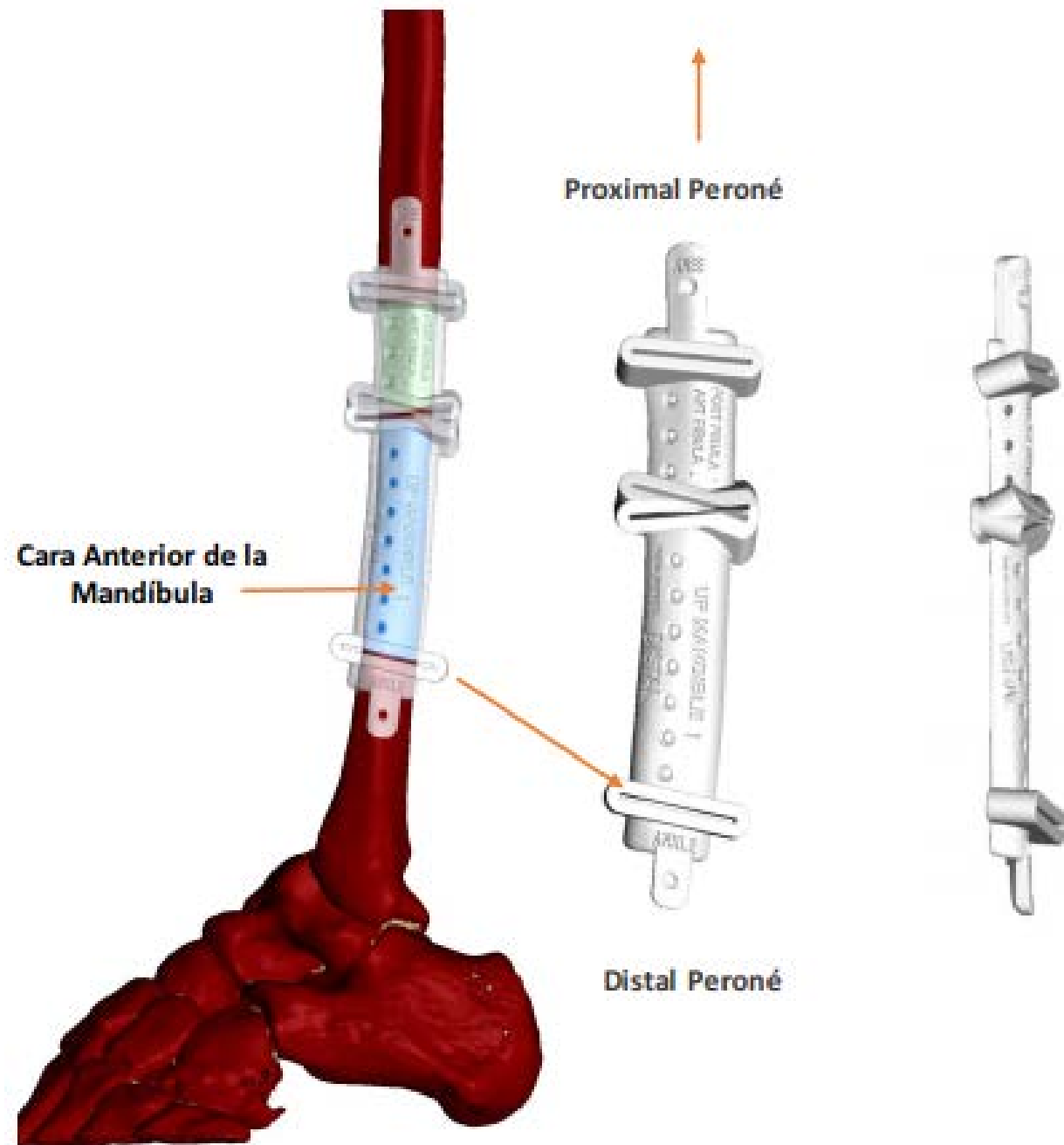


Colgajo de Peroné

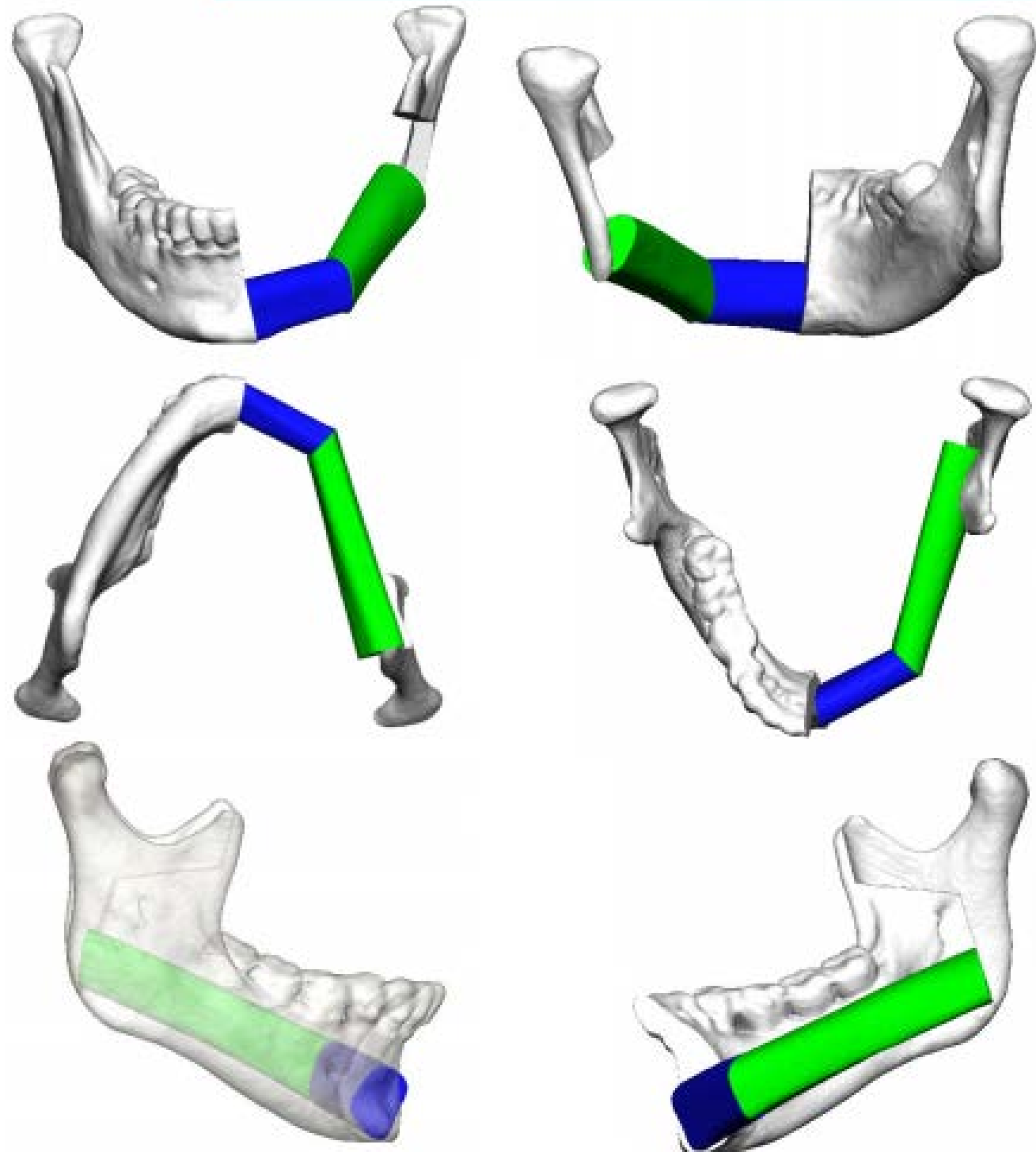
Diseño de guías personalizadas para cirugía



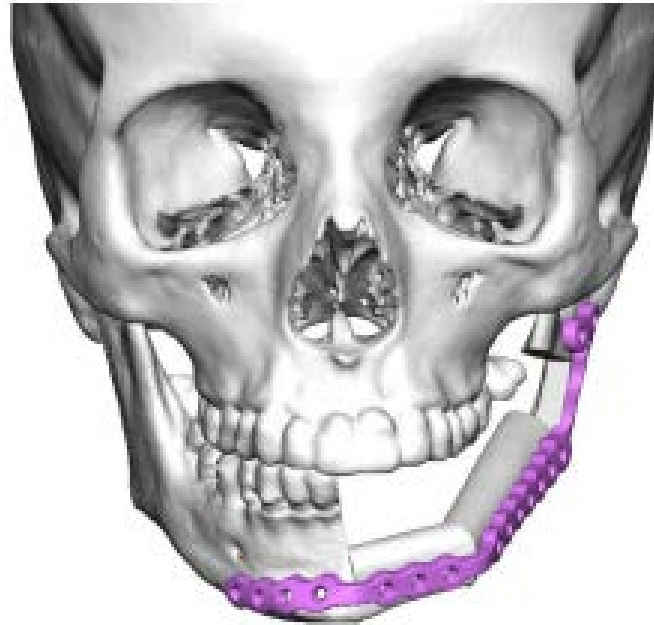
Diseño de guías personalizadas para cirugía



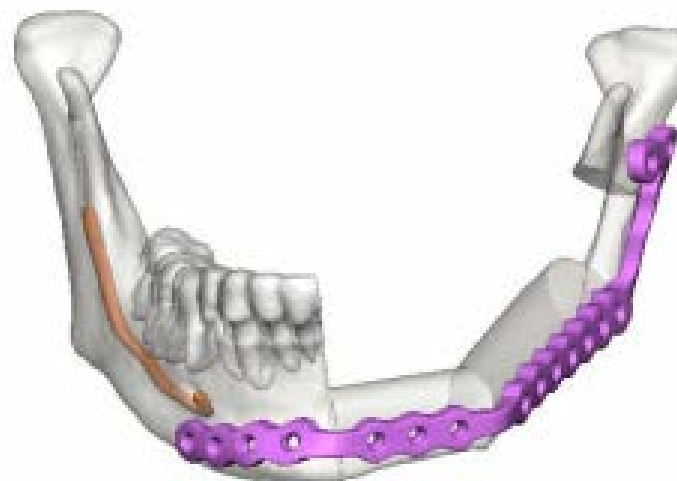Planificación quirúrgica mediante software de diseño 3D médico



Diseño y fabricación de implantable a medida del paciente



- Perfil de placa de 2,4
- Tornillos 2,3mm diámetro



Diseño y fabricación de implantable a medida del paciente

